

Одобрено  
Объединенной комиссией  
по качеству медицинских услуг  
Министерства здравоохранения и  
социального развития  
Республики Казахстан  
от «9» июня 2016 года  
Протокол № 4

## КЛИНИЧЕСКИЙ ПРОТОКОЛ ДИАГНОСТИКИ И ЛЕЧЕНИЯ АФАКИЯ

### 1. Содержание:

Соотношение кодов МКБ-10 и МКБ-9	1
Дата разработки протокола	1
Пользователи протокола	1
Категория пациентов	1
Шкала уровня доказательности	2
Определение	3
Классификация	3
Диагностика и лечение на амбулаторном уровне	3
Показания для госпитализации	7
Диагностика и лечение на этапе скорой неотложной помощи	7
Диагностика и лечение на стационарном уровне	7
Медицинская реабилитация	15
Паллиативная помощь	15
Сокращения, используемые в протоколе	15
Список разработчиков протокола	16
Конфликт интересов	16
Список рецензентов	16
Список использованной литературы	16

### 2. Соотношение кодов МКБ-10 и МКБ-9:

МКБ-10		МКБ-9	
Код	Название	Код	Название
H27	Афакия		
Q12.3	Врожденная афакия		

**3.Дата разработки протокола:** 2016 год.

**4.Пользователи протокола:** офтальмологи.

**5.Категория пациентов:** взрослые, дети.

**6. Шкала уровня доказательности:****Соотношение между степенью убедительности доказательств и видом научных исследований**

Уровень доказательности	Тип доказательности
I	Доказательства, полученные в результате мета-анализа большого числа хорошо спланированных рандомизированных исследований. Рандомизированные исследования с низким уровнем ложнопозитивных и ложнонегативных ошибок.
II	Доказательства основаны на результатах не менее одного хорошо спланированного рандомизированного исследования. Рандомизированные исследования с высоким уровнем ложнопозитивных и ложнонегативных ошибок.
III	Доказательства основаны на результатах хорошо спланированных нерандомизированных исследований. Контролируемые исследования с одной группой больных, исследования с группой исторического контроля и т.д.
IV	Доказательства получены в результате нерандомизированных исследований. Непрямые сравнительные, описательно корреляционные исследования и исследования клинических случаев.
V	Доказательства основаны на клинических случаях и примерах.

A	Высококачественный мета-анализ, систематический обзор РКИ или крупное РКИ с очень низкой вероятностью (++) систематической ошибки результаты которых могут быть распространены на соответствующую популяцию.
B	Высококачественный (++) систематический обзор когортных или исследований случай-контроль или Высококачественное (++) когортное или исследований случай-контроль с очень низким риском систематической ошибки или РКИ с невысоким (+) риском систематической ошибки, результаты которых могут быть распространены на соответствующую популяцию.
C	Когортное или исследование случай-контроль или контролируемое исследование без рандомизации с невысоким риском систематической ошибки (+). Результаты которых могут быть распространены на соответствующую популяцию или РКИ с очень низким или невысоким риском систематической ошибки (++) или (+), результаты которых не могут быть непосредственно распространены на соответствующую популяцию.
D	Описание серии случаев или неконтролируемое исследование или мнение экспертов.

**7.Определение: Афакия** – отсутствие в глазу хрусталика [1].

Это результат оперативного вмешательства (например, удаления катаракты), тяжелой травмы [2,3,4], в редких случаях – врожденная аномалия развития [5,6,7, 21].

**8. Классификация:** [20].

- врожденные;
- приобретенные: послеоперационные, посттравматические.

## **9. ДИАГНОСТИКА И ЛЕЧЕНИЕ НА АМБУЛАТОРНОМ УРОВНЕ\*\*:**

### **1) Диагностические критерии:**

**Жалобы на:** низкое зрение, непереносимость очковой коррекции в результате анизометропии.

**В анамнезе:** хирургическое вмешательство по поводу экстракции катаракты или травма. В редких случаях – врожденная аномалия развития.

**Физикальное обследование:** не информативны.

**Лабораторные исследования:** не информативны.

**Инструментальные исследования:**

**Визометрия:** низкая некорригированная острота зрения. При гиперметропической коррекции повышение остроты зрения вдаль.

**Биомикроскопия:** передняя камера глубокая или неравномерная. При движениях глаза отмечается дрожание радужки (ириодонез). Имеется рубец роговицы или лимба на месте произведенной операции, возможно наличие посттравматических роговичных или корнеосклеральных рубцов различной конфигурации и протяженности со швами или без. Наличие неправильной формы зрачка; оптический срез хрусталика не определяется. В области зрачка могут быть остатки капсулы или вещества хрусталика. Световой срез выявляет место расположения капсулы, а также степень ее прозрачности. В случае отсутствия хрусталиковой сумки стекловидное тело, удерживаемое только передней пограничной мембраной, прижимается и слегка проминирует в область зрачка (грыжа стекловидного тела). При разрыве мембраны в переднюю камеру выходят волокна стекловидного тела (осложненная грыжа).

**Офтальмоскопия:** глазное дно доступно осмотру, в пределах нормы при отсутствии сопутствующей патологии.

**Гониоскопия:** различная степень открытия угла передней камеры в зависимости от особенностей передней камеры, наличия иридокорнеальных сращений, передних синехий.

**Периметрия:** при отсутствии сопутствующей патологии глазного дна в пределах нормы.

**Тонометрия:** в пределах нормы при отсутствии сопутствующей патологии (глаукомы, офтальмогипертензии или гипотонии).

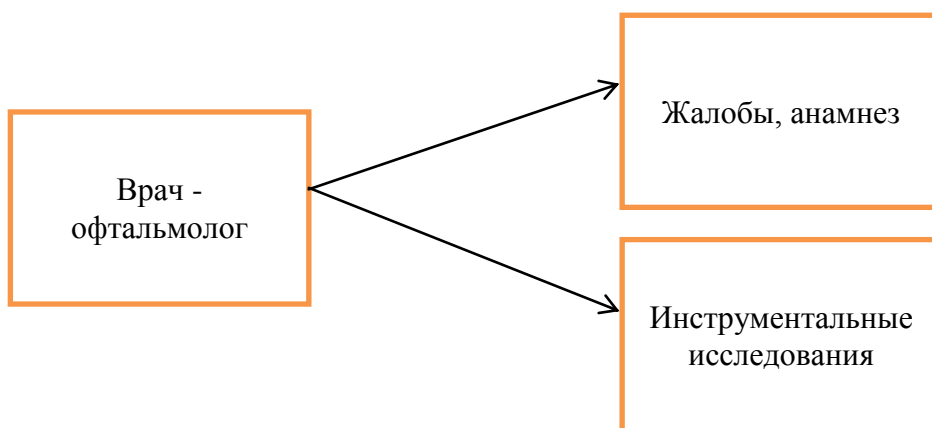
**Эхобиометрия:** глубокая передняя камера, хрусталик отсутствует.

**Кераторефрактометрия:** рефракция гиперметропическая, возможно наличие астигматизма, толщина роговицы в пределах нормы.

**Расчет ИОЛ:** на основании данных эхобиометрии и кераторефрактометрии.

**Промывание слезных путей:** слезные пути проходимы.

**2) Диагностический алгоритм: (схема)**



**3) Дифференциальный диагноз и обоснование дополнительных исследований:**

Диагноз	Обоснование для дифференциальной диагностики	Обследования	Критерии исключения диагноза
Микрофакия	Жалобы на низкое зрение, при биомикроскопии – глубокая передняя камера, иридодонез	Биомикроскопия, эхобиометрия, В-скан, молекулярно-генетический анализ	При биомикроскопии: хрусталик малого диаметра. При эхобиометрии, В-скан: эхосигнал за хрусталик, но диаметр хрусталика меньше, чем в норме. Врожденная аномалия семейно-наследственного характера. Возникновение микрофакии связывают с первичным дефектом развития ресничного пояса, растяжением и перерождением зональных волокон, проявляющаяся в уменьшении размера хрусталика, связанном с остановкой его роста. Может сопровождаться синдромом Lowe (окулоцереброренальный), когда хрусталик не только меньше, но имеет форму диска [20].
Микросферофакия	Жалобы на низкое зрение, при биомикроскопии – глубокая передняя камера, иридодонез	Биомикроскопия, эхобиометрия, В-скан, молекулярно-генетический анализ	При биомикроскопии: хрусталик малого диаметра и сферической формы. При эхобиометрии, В-скан: эхосигнал за хрусталик, но диаметр хрусталика меньше, чем в норме. Семейная (доминантная), без сопутствующих системных заболеваний[20].
Синдром Марфана	Жалобы на низкое зрение, при биомикроскопии – глубокая передняя камера, иридодонез	Диагноз синдрома Марфана основывается на семейном анамнезе, наличии у больного типичных диагностических признаков по результатам	При биомикроскопии: эктопия хрусталика, двухсторонняя, обнаруживается в 80% случаев. Сублюксация чаще верхневисочная, но может быть в любом меридиане. При эхобиометрии, В-скан: эхосигнал за хрусталик, смещенный со своего

		физикального осмотра, ЭКГ и ЭхоКГ, офтальмологического (биомикроскопия, эхобиометрия, В-скан) и рентгенологического обследования, молекулярно-генетического анализа и лабораторных исследований.	места. Поскольку цинново связка в основном интактна, аккомодация остается сохранной; в тоже время происходит люксация хрусталика в переднюю камеру или стекловидное тело. Хрусталик может быть микросферофакичен. Аутосомно – доминантное заболевание соединительной ткани, сопровождающееся преимущественным поражением опорно-двигательного аппарата, глаз, сердечно-сосудистой системы [20].
Синдром Weill - Marchesani	Жалобы на низкое зрение, при биомикроскопии – глубокая передняя камера, иридодонез	Основывается на семейном анамнезе, наличии у больного типичных диагностических признаков по результатам физикального осмотра, ЭКГ и ЭхоКГ, офтальмологического (биомикроскопия, эхобиометрия, В-скан) и рентгенологического обследования, молекулярно-генетического анализа и лабораторных исследований.	При биомикроскопии: эктопия хрусталика двухсторонняя, книзу. При эхобиометрии, В-скан: эхосигнал за хрусталик, смещенный со своего места. Встречается в 50% случаев среди подростков или в начале 3 декады жизни. Редкое системное заболевание соединительной ткани. Противоположен синдрому Марфана, характеризуется задержкой роста, брахидактилией с малоподвижными суставами и умственной отсталостью. Наследование аутосомно – доминантное и аутосомно – рецессивное [20].
Люксация хрусталика в стекловидное тело	Жалобы на низкое зрение, при биомикроскопии – глубокая передняя камера, иридодонез, в области зрачка хрусталик отсутствует	Биомикроскопия, А-В скан	При эхобиометрии, В-скан: люксированный в стекловидное тело хрусталик
Дислокация ИОЛ в стекловидное тело	Жалобы на низкое зрение, при биомикроскопии – глубокая передняя камера, иридодонез, в области зрачка хрусталик отсутствует	Биомикроскопия, А-В скан	При эхобиометрии, В-скан: ИОЛ дислоцирована в стекловидное тело, в анамнезе: операция по поводу удаления хрусталика

#### 4) Тактика лечения\*\*:

##### Немедикаментозное лечение:

Режим – III Б.

Диета – стол №15 (при отсутствии сопутствующих заболеваний).

##### Медикаментозное лечение:

Перечень основных лекарственных средств  
(назначаются после хирургического вмешательства)

Лекарственное средство (международное непатентованное название)	Фармакологические группы	Способ введения	Разовая доза	Кратность применения	Длительность курса лечения	Уровень доказательности

Дексаметазон суспензия глазная 0,1% 5 мл	Глюкокортикоиды для местного применения в офтальмологии	Инстиляции в конъюнктивальную полость	2 капли	6 раз в сутки	3 недели	В
Левифлоксацин капли глазные 0,5% 5 мл	Противомикробный препарат группы фторхинолонов для местного применения в офтальмологии	Инстиляции в конъюнктивальную полость	2 капли	6 раз в сутки	7-10 суток	В
Тропикамид капли глазные 1% 5 мл	М-холинолитик	Инстиляции в конъюнктивальную полость	2 капли	3 раза в сутки	5 суток	С
Дексаметазон 0,4% 1 мл	Глюкокортикоиды для системного применения	Парабульбарные или субконъюнктивальные инъекции	0,5 – 1,0 мл	1 раз в сутки	4 суток	В
Диклофенак капли глазные 0,1%	Нестероидный противовоспалительный препарат для местного применения в офтальмологии	Инстиляции в конъюнктивальную полость	2 капли	3 раза в сутки	До 3 недель	В

**Перечень дополнительных лекарственных средств  
(назначаются после хирургического вмешательства)**

Лекарственное средство (международное непатентованное название)	Фармакологические группы	Способ введения	Разовая доза	Кратность применения	Длительность курса лечения	Уровень доказательности
Бромфенак капли глазные 0,09%	Нестероидный противовоспалительный препарат для местного применения в офтальмологии	Инстиляции в конъюнктивальную полость	2 капли	6 раз в сутки	До 14 суток	С
Непафенак капли глазные 0,1%	Нестероидный противовоспалительный препарат для местного применения в офтальмологии	Инстиляции в конъюнктивальную полость	2 капли	3 раза в сутки	До 14 суток	С
Сульфациетамид капли глазные 20%, 30%	Противомикробное бактериостатическое средство, сульфаниламид	Инстиляции в конъюнктивальную полость	2 капли	6 раз в сутки	5 суток	В
Моксифлоксацин капли глазные 0,5%	Противомикробный препарат группы фторхинолонов для местного применения в офтальмологии	Инстиляции в конъюнктивальную полость	2 капли	3 раза в сутки	7-10 суток	В
Офлоксацин капли глазные 0,3%	Противомикробный препарат группы фторхинолонов для местного применения в офтальмологии	Инстиляции в конъюнктивальную полость	2 капли	4 раза в сутки	7-10 суток	В
Диклофенак 25 мг/мл	Нестероидный противовоспалительный препарат	Раствор для внутримышечных инъекций	75 мг	1 раз в сутки	3-7 дней	В
Индометацин 25 мг	Нестероидный противовоспалительный препарат	Для приема внутрь	25 мг	3 раза	7 суток	В
Проксиметакаин капли глазные 0,5%	средство для местного применения в офтальмологии	Инстиляции в конъюнктивальную полость	2 капли	3 раза	1 сутки	В

**5) Показания для консультации специалистов:** при наличии общей патологии необходимо заключение соответствующего узкого специалиста об отсутствии противопоказаний к хирургическому лечению.

В обязательном порядке заключение отоларинголога и стоматолога на предмет отсутствия хронических очагов инфекции.

**6) Профилактические мероприятия:**

Антибактериальная и противовоспалительная терапия для профилактики послеоперационных воспалительных осложнений.

**7) Мониторинг состояния пациента\*\*:** В течение от 2 недель до 1 месяца после операции инстилляцией антибактериальных и противовоспалительных препаратов. При необходимости подбор очковой коррекции. При наличии мониторинг сопутствующего заболевания.

**8) Индикаторы эффективности лечения:** При отсутствии изменений в нервно-воспринимающем аппарате глаза и при правильной оптической коррекции сохраняется высокая острота зрения и трудоспособность.

## **10. ПОКАЗАНИЯ ДЛЯ ГОСПИТАЛИЗАЦИИ С УКАЗАНИЕМ ТИПА ГОСПИТАЛИЗАЦИИ\*\*:**

**10.1** Показания для плановой госпитализации:

- низкие зрительные функции;
- отсутствие хрусталика;
- улучшение зрительных функций при гиперметропической коррекции.

**10.2** Показания для экстренной госпитализации: нет.

## **11. ДИАГНОСТИКА И ЛЕЧЕНИЕ НА ЭТАПЕ СКОРОЙ НЕОТЛОЖНОЙ ПОМОЩИ\*\*:** нет.

**1) Диагностические мероприятия:** нет.

**2) Медикаментозное лечение:** нет.

## **12. ДИАГНОСТИКА И ЛЕЧЕНИЕ НА СТАЦИОНАРНОМ УРОВНЕ\*\*:**

**1) Диагностические критерии на стационарном уровне\*\*:**

**Жалобы на:** низкое зрение, непереносимость очковой коррекции в результате анизометропии.

**В анамнезе** хирургическое вмешательство по поводу экстракции катаракты или травма органа зрения. В редких случаях – врожденная аномалия развития.

**Физикальное обследование:** не информативны;

**Лабораторные исследования:** не информативны;

**Инструментальные исследования:**

**Визометрия:** низкая некорригированная острота зрения. При гиперметропической коррекции повышение остроты зрения вдаль.

**Биомикроскопия:** передняя камера глубокая или неравномерная. При движениях глаза отмечается дрожание радужки (ириодонез). Имеется рубец роговицы или лимба на месте произведенной операции, возможно наличие посттравматических

роговичных или корнеосклеральных рубцов различной конфигурации и протяженности со швами или без. Наличие неправильной формы зрачка: оптический срез хрусталика не определяется. В области зрачка могут быть остатки капсулы или вещества хрусталика. Световой срез выявляет место расположения капсулы, а также степень ее прозрачности. В случае отсутствия хрусталиковой сумки стекловидное тело, удерживаемое только передней пограничной мембраной, прижимается и слегка проминирует в область зрачка (грыжа стекловидного тела). При разрыве мембраны в переднюю камеру выходят волокна стекловидного тела (осложненная грыжа).

**Офтальмоскопия:** глазное дно доступно осмотру.

**Гониоскопия:** различная степень открытия угла передней камеры в зависимости от особенностей передней камеры, наличия иридокорнеальных сращений, передних синехий.

**Периметрия:** при отсутствии сопутствующей патологии глазного дна в пределах нормы.

**Тонometрия:** в пределах нормы при отсутствии сопутствующей патологии (глаукомы или гипотонии).

**Эхобиометрия:** глубокая передняя камера, хрусталик отсутствует.

**Кераторефрактометрия:** рефракция гиперметропическая, толщина роговицы в пределах нормы.

**Расчет ИОЛ:** на основании данных эхобиометрии и кераторефрактометрии

**Промывание слезных путей:** слезные пути проходимы.

2) **Диагностический алгоритм:** (*схема*) смотрите пункт 9.2

3) **Перечень основных диагностических мероприятий:**

- визометрия;
- биомикроскопия;
- офтальмоскопия;
- тонометрия;
- эхобиометрия;
- кераторефрактометрия;
- расчет ИОЛ;
- промывание слезных путей.

4) **Перечень дополнительных диагностических мероприятий:**

**В-скан** (состояние стекловидного тела, наличие или отсутствие патологических эхосигналов в заднем отрезке глаза) для решения вопроса о целесообразности хирургического вмешательства.

**Электрофизиологическое исследование** – определение функционального состояния сетчатки и зрительного нерва) для решения вопроса о целесообразности хирургического вмешательства и прогнозирования повышения зрительных функций в послеоперационном периоде.



**Ультразвуковая биомикроскопия** – анатомио-топографические особенности переднего отрезка (особенности угла передней камеры, глубина передней камеры, отсутствие хрусталика, отсутствие или наличие остатков капсульного мешка, остатков хрусталиковых масс, состояние цилиарного тела, состояние цинновых связок и т.д.) для выбора тактики хирургического вмешательства.

**Периметрия** (систематическое измерение дифференциальной световой чувствительности в поле зрения по обнаружению тестовых целей на определенном фоне) для обнаружения дисфункции в центральном и периферическом зрении. Необходима для решения вопроса о целесообразности хирургического вмешательства.

**Гониоскопия** (различная степень открытия угла передней камеры в зависимости от особенностей передней камеры, наличие иридокорнеальных сращений, передних синехий) для выбора тактики хирургического вмешательства.

**Спекулярная эндотелиальная микроскопия** (исследование роговичного эндотелия) для оценки состояния и физиологических резервов роговичного эндотелия.

**Пахиметрия** (инструментальный метод исследования толщины роговой оболочки глаза) позволяет получить данные о состоянии роговицы, важные для установки диагноза и планирования лечения.

## 5) Тактика лечения \*\*::

### Немедикаментозное лечение:

Режим – III Б;

Диета – стол №15 (при отсутствии сопутствующих заболеваний).

### Медикаментозное лечение:

#### Перечень основных лекарственных средств:

Лекарственное средство (международное непатентованное название)	Фармакологические группы	Способ введения	Разовая доза	Кратность применения	Длительность курса лечения	Уровень доказательности
Дексаметазон суспензия глазная 0,1% 5 мл	Глюкокортикоиды для местного применения в офтальмологии	Инстиляции в конъюнктивальную полость	2 капли	6 раз в сутки	3 недели	В
Левифлоксацин капли глазные 0,5% 5 мл	Противомикробный препарат группы фторхинолонов для местного применения в офтальмологии	Инстиляции в конъюнктивальную полость	2 капли	6 раз в сутки	7-10 суток	В
Тропикамид капли глазные 1% 5 мл	М-холинолитик	Инстиляции в конъюнктивальную полость	2 капли	3 раза в сутки	5 суток	В
Проксиметакаин капли глазные 15 мл	Местноанестезирующее средство	Инстиляции в конъюнктивальную полость	2 капли	1 раз	4 суток	В
Тимолол глазные капли 0,5%	В-адреноблокатор	Местно в конъюнктивальную полость	2 капли	2 раза	До 7 суток	В
Дексаметазон 0,4% 1 мл	Глюкокортикоиды для системного применения	Парабульбарные или	0,5 – 1,0 мл	1 раз	4 суток	В

		субконъюнктиваль ные инъекции				
Атропина сульфат 1 мг\мл	Алкалоид беладонны, третичные амины	Внутримышечно	1 мл	1 раз	1 сутки	В
Трамадол 1 мл	Опиоидные наркотические анальгетики	Внутримышечно	1 мл	1 раз	1 сутки	В
Дифенгидрамин 1 мл	Антигистаминный препарат	Внутримышечно - премедикация Внутривенно - атаралгезия	0,3 мл 0,5 мл	1 раз 1 раз	1 сутки	В
Диазепам 0,5% 2 мл	Анксиолитик. Бензодиазепина производные	Внутривенно	1,0 мл	1 раз	1 сутки	
Ацетазоламид 250 мг	Диуретик. Ингибитор карбоангидразы.	Внутрь	250 мг	1 раз	1-3 суток	В
Натрия хлорид 0,9% 100,0	Препарат для регидратации и дезинтоксикации	Внутривенно	5 мл	1 раз	1 сутки	С

### Перечень дополнительных лекарственных средств:

Лекарственное средство (международное непатентованное название)	Фармакологические группы	Способ введения	Разовая доза	Кратность применения	Длительность курса лечения	Уровень доказательности
Диклофенак капли глазные 0,1%	Нестероидный противовоспалительный препарат для местного применения офтальмологии	Инстиляции в конъюнктивальную полость	2 капли	3 раза в сутки	До 3 недель	В
Преднизолон 30 мг\мл	Глюкокортикостероиды	Внутримышечно	60 мг	1 раз в сутки	5 суток	В
Сульфацетамид капли глазные 20%, 30% 15 мл	Противомикробное бактериостатическое средство, сульфаниламид	Инстиляции в конъюнктивальную полость	2 капли	6 раз в сутки	5 суток	В
Тобрамицин глазная мазь 3,5 г	Препарат с антибактериальным и противовоспалительным действием для местного применения офтальмологии	Местно в конъюнктивальную полость	1 капля	3 раза	10 дней	В
Бромфенак капли глазные 0,09%	Нестероидный противовоспалительный препарат для местного применения офтальмологии	Инстиляции в конъюнктивальную полость	2 капли	6 раз в сутки	До 14 суток	С
Непафенак капли глазные 0,1%	Нестероидный противовоспалительный препарат для местного применения офтальмологии	Инстиляции в конъюнктивальную полость	2 капли	3 раза в сутки	До 14 суток	С
Моксифлоксацин капли глазные 0,5%	Противомикробный препарат группы фторхинолонов для местного применения офтальмологии	Инстиляции в конъюнктивальную полость	2 капли	3 раза в сутки	7-10 суток	В
Офлоксацин капли глазные 0,3%	Противомикробный препарат группы фторхинолонов для местного применения в	Инстиляции в конъюнктивальную полость	2 капли	4 раза в сутки	7-10 суток	В

	офтальмологии					
Диклофенак 25 мг/мл	Нестероидный противовоспалительный препарат	Раствор для внутримышечных инъекций	75 мг	1 раз в сутки	3-7 дней	В
Бринзоламид капли глазные 1%	Ингибитор карбоангидразы для местного применения в офтальмологии	Местно в конъюнктивальную полость	2 капли	2 раза в сутки	До 7 дней	С
Оксибупрокаин капли глазные 0,4%	Местноанестезирующее средство	Инстиляции в конъюнктивальную полость	2 капли	1 раз	4 суток	С
Лидокаин 2%	Местноанестезирующее средство	Для парабубарных и субконъюнктивальных инъекций	0,5 мл	1 раз в сутки	4 суток	В
Тропикамид капли глазные 0,5%, 1%	М-холинолитик для местного применения в офтальмологии	Местно в конъюнктивальную полость	2 капли	3 раза в сутки	5 суток	С
Фенилэфрин капли глазные 2,5%	Симпатомиметик для местного применения в офтальмологии	Местно в конъюнктивальную полость	2 капли	3 раза в сутки	5 суток	А
Индометацин 25 мг	Нестероидный противовоспалительный препарат	Внутрь	25 мг	3 раза	7 суток	В
Фентанил 0,005% 1 мл	Анальгетик. Опиоиды. Фенилпиперидина производные	Внутривенно	1,0 мл	1 раз	1 сутки	А
Пропофол эмульсия 20 мл	Наркозные средства	Внутривенно	200 мг	1 раз	1 сутки	А
Маннитол 15%	Осмотический диуретик	Внутривенно	200 мл	1 раз	1-3 суток	В
Цефтриаксон 1,0 гр	Противомикробный препарат группы цефалоспоринов	Внутримышечно, внутривенно	1,0 гр	1 раз	7 суток	В

## **Хирургическое вмешательство:**

### **Показания:**

- восстановление оптического аппарата глазного яблока, так как в результате афакии резко изменяется рефракция глаза (возникает гиперметропия высокой степени), снижается острота зрения и утрачивается способность аккомодации, которые не удовлетворяют потребности пациента и оперативное вмешательство подразумевает разумную вероятность устранения этих причин [8,9,10] ;
- восстановление анатомических соотношений основных отделов глазного яблока: устранение отсутствия хрусталика в результате вторичной имплантации интраокулярной линзы (ИОЛ) с транссклеральной фиксацией (ТСФ) при отсутствии капсульного мешка [11,12,13]; на капсулу хрусталика при сохранности капсульного мешка или его остатки. При наличии помутнения задней капсулы проведение дисцизии задней капсулы хрусталика [14,15,16].

### **Операция: Вторичная имплантация ИОЛ с транссклеральной фиксацией (ТСФ)**

Операция проводится под управляемой в/венной атаралгией у взрослых и под общим наркозом у детей. Эпibuльбарная анестезия проксиметакаином 3 раза, трехкратная обработка операционного поля. Анестезия 2% 2,0 прокаин п\б или п\к (при необходимости). Блефаростат. Шов держалка на эписклеру полиэстер 5\0 (при необходимости). Формируется роговичный или корнеосклеральный тоннельный разрез. Гемостаз, в п\камеру вводят фенилэфрин, вискоэластик. Имплантация ИОЛ с транссклеральной фиксацией опорных элементов ИОЛ. Заднекамерная фиксация ИОЛ основывается на двух, различающихся между собой, вариантах проведения фиксирующего шовного материала 9\0: первый - путем проведения его через склеру снаружи, т.е. до вскрытия глазного яблока (“abexterno”) и второй – путем проведения фиксирующих нитей через основной корнео-склеральный разрез, с дальнейшей фиксацией их под склеральными лоскутами (“abinterno”) в вертикальном (6-12ч) или горизонтальном (3-9ч) меридианах [17]. X-образный шов на тоннель 10\0. Антибактериальные капли в конъюнктивальную полость, асептическая повязка.

### **Операция: Вторичная имплантация ИОЛ**

Операция проводится под управляемой в/венной атаралгией у взрослых и под общим наркозом у детей. Эпibuльбарная анестезия проксиметакаином 3 раза, трехкратная обработка операционного поля. Анестезия 2% 2,0 прокаин п\б или п\к (при необходимости). Блефаростат. Шов держалка на эписклеру полиэстер 5\0 (при необходимости). Формируется роговичный или корнеосклеральный тоннельный разрез. Гемостаз, в п\камеру вводят фенилэфрин, вискоэластик. Имплантация ИОЛ проводится на капсулу или остатки капсульного мешка хрусталика без фиксации. X-образный шов на тоннель 10\0. Антибактериальные капли в конъюнктивальную полость, асептическая повязка.

### **Операция: Вторичная имплантация ИОЛ + дисцизия задней капсулы**

Операция проводится под управляемой в/венной атаралгией у взрослых и под общим наркозом у детей. Эпibuльбарная анестезия проксиметакаином 3 раза, трехкратная обработка операционного поля. Анестезия 2% 2,0 прокаин п\б или п\к (при необходимости). Блефаростат. Шов держалка на эписклеру полиэстер 5\0 (при необходимости). Формируется роговичный или корнеосклеральный тоннельный разрез. Гемостаз, в п\камеру вводят фенилэфрин, вискоэластик. Имплантация ИОЛ проводится на заднюю капсулу хрусталика. С помощью ножниц Ваннаса в оптической зоне формируется дисцизионное «окошечко». X-образный шов на тоннель 10\0. Антибактериальные капли в конъюнктивальную полость, асептическая повязка.

**Другие виды лечения:** нет.

**6) Показания для консультации специалистов:** при наличии общей патологии необходимо заключение соответствующего узкого специалиста об отсутствии противопоказаний к хирургическому лечению. В обязательном порядке заключение отоларинголога и стоматолога на предмет отсутствия хронических очагов инфекции.

**7) Показания для перевода в отделение интенсивной терапии и реанимации:** нет.

## **8) Индикаторы эффективности лечения:**

Улучшение **зрительных функций**, в результате хирургического лечения афакии характеризуется восстановлением оптического аппарата глазного яблока:

- улучшением скорректированной остроты зрения;
- улучшением нескорректированной остроты зрения и уменьшением зависимости от очков;
- улучшением чувствительности к слепящим за светам;
- улучшением глубинного восприятия и бинокулярного зрения, устранением анизометропии;
- улучшением цветовосприятия.

Восстановление **анатомических соотношений** основных отделов глазного яблока.

Улучшение **физических возможностей**, в результате хирургического лечения афакии характеризуется:

- повышением способности осуществлять повседневную деятельность;
- повышением способности сохранить или возобновить трудовую деятельность;
- повышением мобильности (ходьба, вождение).

Улучшение **психического здоровья** и эмоционального благополучия, как результат операции может быть охарактеризовано:

- улучшением самооценки и самостоятельности;
- улучшением способности избегать травм;
- увеличением социальных контактов и способности участвовать в социальных мероприятиях;
- улучшение качества жизни;
- освобождением от страха слепоты.

Отсутствие воспалительной реакции глаза:

- отсутствие реакции отторжения ИОЛ;
- гладкое течение послеоперационного периода;
- заживление операционной раны [18,19].

**9) Дальнейшее ведение:** В течение от 2 недель до 1 месяца после операции инстилляцией антибактериальных и противовоспалительных препаратов.

**13. МЕДИЦИНСКАЯ РЕАБИЛИТАЦИЯ:** не показана.

**14. ПАЛЛИАТИВНАЯ ПОМОЩЬ:** не показана.

## **15. Сокращения, используемые в протоколе:**

- ИОЛ – интраокулярная линза
- ОАК – общий анализ крови
- ОАМ – общий анализ мочи
- ТСФ – трансклеральная фиксация
- УБМ – ультразвуковая биомикроскопия
- ЭФИ – электрофизиологическое исследование

## **16. Список разработчиков протокола:**

- 1) Алдашева Нэйля Ахметовна – доктор медицинских наук, АО «Казахский научно-исследовательский институт глазных болезней» заместитель председателя Правления по науке и стратегическому развитию.
- 2) Сулейменов Марат Смагулович – доктор медицинских наук, АО «Казахский научно-исследовательский институт глазных болезней» заместитель председателя Правления по клинической работе.
- 3) Жургумбаева Гульнар Кайратовна – кандидат медицинских наук, АО «Казахский научно-исследовательский институт глазных болезней», заведующая 3 отделением;
- 4) Таштитова Ляйля Болатовна – АО «Казахский научно-исследовательский институт глазных болезней», врач офтальмолог 3 отделения;
- 5) Джапаркулов Айдос Ергалиевич – кандидат медицинских наук, ГКП на ПХВ «Центральная городская клиническая больница» Управление здравоохранения города Алматы, заведующий микрохирургии глаза №1;
- 6) Агелеуова Акмарал Кусаиновна – филиал в городе Астана АО «Казахский научно-исследовательский институт глазных болезней», заведующая дневным стационаром.
- 7) Худайбергенова Махира Сейдуалиевна – АО «Национальный научный центр онкологии и трансплантологии» клинический фармаколог.

## **17. Конфликт интересов:** отсутствует.

**18. Список рецензентов:** Курмангалиева Мадина Маратовна – доктор медицинских наук, РГП «Больница Медицинского центра Управления делами Президента РК» главный офтальмолог.

**19. Условия пересмотра протокола:** пересмотр протокола через 3 года после его опубликования и с даты его вступления в действие или при наличии новых методов с уровнем доказательности.

## **20. Список использованной литературы:**

1. Аветисов Э.С., Ковалевский Е.И., Хватова А.В. Руководство по детской офтальмологии. - М.: Медицина, 1987. - 496 с.
2. Кашников В.В. Контузионная травма глаз. – Новосибирск, 2007. – 192 с.
3. Бойко Э.В., Чурашов С.В. Особенности оптико-реконструктивной хирургии тяжелой комбинированной сочетанной открытой травмы глаза // Съезд офтальмологов России, 9-й: Тез. докл. – М., 2010. – С. 390.
4. Гундорова Р.А. Травмы глаза. – М., 2009. – 602с.
5. Боброва Н.Ф., Зеттерстрем Ш., Кугельберг У. и др. Факоаспирация с первичной имплантацией складывающихся ИОЛ «Acrysof» - оптимальный метод восстановления зрения у детей с врожденными катарактами // Офтальмол. журн. - 2003. - №6. - С. 12-17.

6. Kugelberg M., Kugelberg U., Bobrova N/ et al. After - cataract in children having cataract surgery with or without anterior vitrectomy implanted with a single - piece Acrysof IOL // J. Cataract Refract.Surg. - 2005. - Vol. 31. - P. 757-762.
7. Ишбердина Л.Ш., Бикбов М.М. Результаты хирургии врожденной катаракты и коррекции афакии у детей раннего возраста // Офтальмохирургия. – 2010. - №6. – с.25.
8. Балашевич Л.И., Радченко А.Г. Коррекция афакии сулькусными ИОЛ с трансклеральной фиксацией через туннельный разрез // Офтальмологический журнал. — 2000. — № 6. — С. 9-11.
9. Азнабаев М.Т., Азнабаев Р.А., Абсалямов М.Ш. Интрасклеральная фиксация заднекамерной ИОЛ для коррекции бескапсульной афакии//Тезисы научно-практической конф. «Новое в офтальмологии».-Одесса.-2005.-с.69-70.
- 10.Taskapili M., Gulkilik G. Transscleral fixation of a single-piece hydrophilic foldable acrylic intraocular lens //Can. J. Ophthalmol.-2007.-№2.-P.256-261.
11. Carrigan AK, Dubois LG, Becker ER, Lambert SR; Cost of Intraocular Lens versus Contact Lens Treatment after Unilateral Congenital Cataract Surgery: Retrospective Analysis at Age 1 Year. Infant Aphakia Treatment Study Group. Ophthalmology. 2012 Oct 6.
12. Gimbel HV, Camoriano GD, Aman-Ullah M. Bilateral Implantation of Scleral-Fixated Cionni Endocapsular Rings and Toric Intraocular Lenses in a Pediatric Patient with Marfan's Syndrome.Case Report Ophthalmol. 2012 Jan.
13. Grewal DS, Basti S. Modified technique for removal of Soemmerring ring and in-the-bag secondaryintraocular lens placement in aphakic eyes.J Cataract Refract Surg. 2012 May.
14. Gimbel HV, Camoriano GD, Shah CR, Dardzhikova AA. Capsule membrane suture fixation of decentered sulcus intraocular lenses.Arch Ophthalmol. 2012 Jan.
15. Chen YJ. Secondary in-the-bag implantation of intraocular lenses in aphakic eyes after vitreoretinal surgeries.Ophthalmologica. 2012;227(2):80-4.
16. De Silva SR, Arun K, Anandan M, Glover N, Patel CK, Rosen P. Iris-claw intraocular lenses to correct aphakia in the absence of capsule support.J Cataract Refract Surg. 2011 Sep.
17. Сулеева Б.О.Способфиксациииинтраокулярнойлинзыприафакии // методическиерекомендации. – Алматы. – 2001. –с.12.
- 18.Zhurgumbayeva G., Tashtitova L., Botabekov R. Results of surgical rehabilitation of patients with aphakia // 20<sup>th</sup> ESCRS Winter meeting. – Athens, 2016. – P.28.
- 19.Жургумбаева Г.К., Таштитова Л.Б., Ботабеков Р.М. Результаты хирургической реабилитации пациентов с афакией // Офтальмологический журнал Казахстана. – 2015. -№3-4. – С.16-19.
20. Джек Дж. Кански Клиническая офтальмология. – Москва, 2006.- 235с.
21. Атькова О.Ю., Леонова Е.С. Планы ведения больных. Офтальмология. Москва. ГЭОТАР-Медиа. 2011. с.116-139.
- 22.Национальный научный центр экспертизы лекарственных средств и изделий медицинского назначения.[http://www.dari.kz/category/search\\_prep](http://www.dari.kz/category/search_prep)
23. Казахстанский национальный формуляр. [www.knf.kz](http://www.knf.kz)

24. Британский национальный формуляр. [www.bnf.com](http://www.bnf.com)
25. Под редакцией проф. Л.Е.Зиганшиной «Большой справочник лекарственных средств». Москва. ГЭОТАР-Медиа. 2011.
26. Библиотека Кохрейна [www.cochrane.com](http://www.cochrane.com)
27. Список основных лекарственных средств ВОЗ.  
[http://www.who.int/features/2015/essential\\_medicines\\_list/com](http://www.who.int/features/2015/essential_medicines_list/com).